

تظاهرات

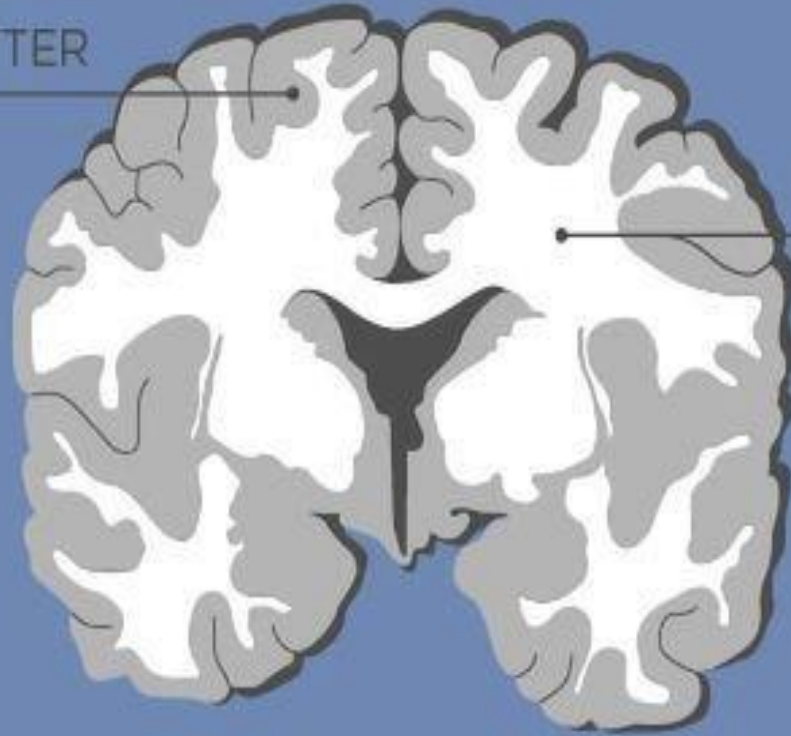
اختلالات ماده سفید مغز

دکتر نرگس هاشمی

فوق تخصص مغز و اعصاب کودکان

استادیار دانشگاه علوم پزشکی مشهد

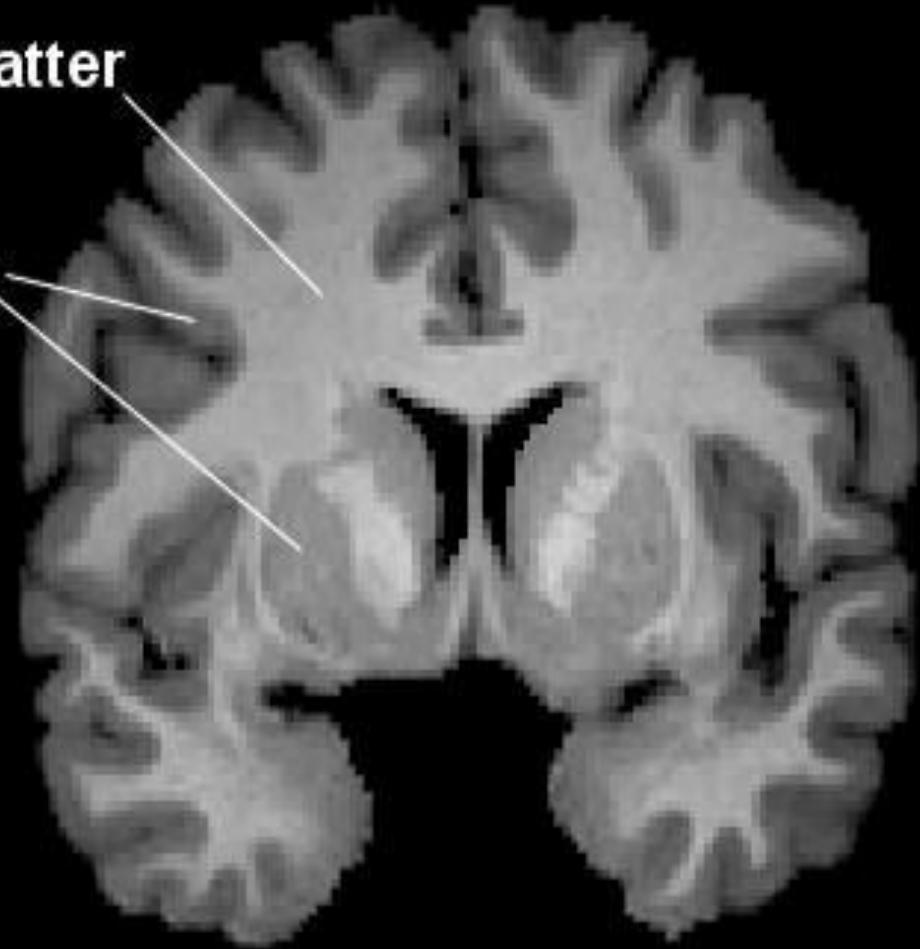
GRAY MATTER



WHITE MATTER

White Matter

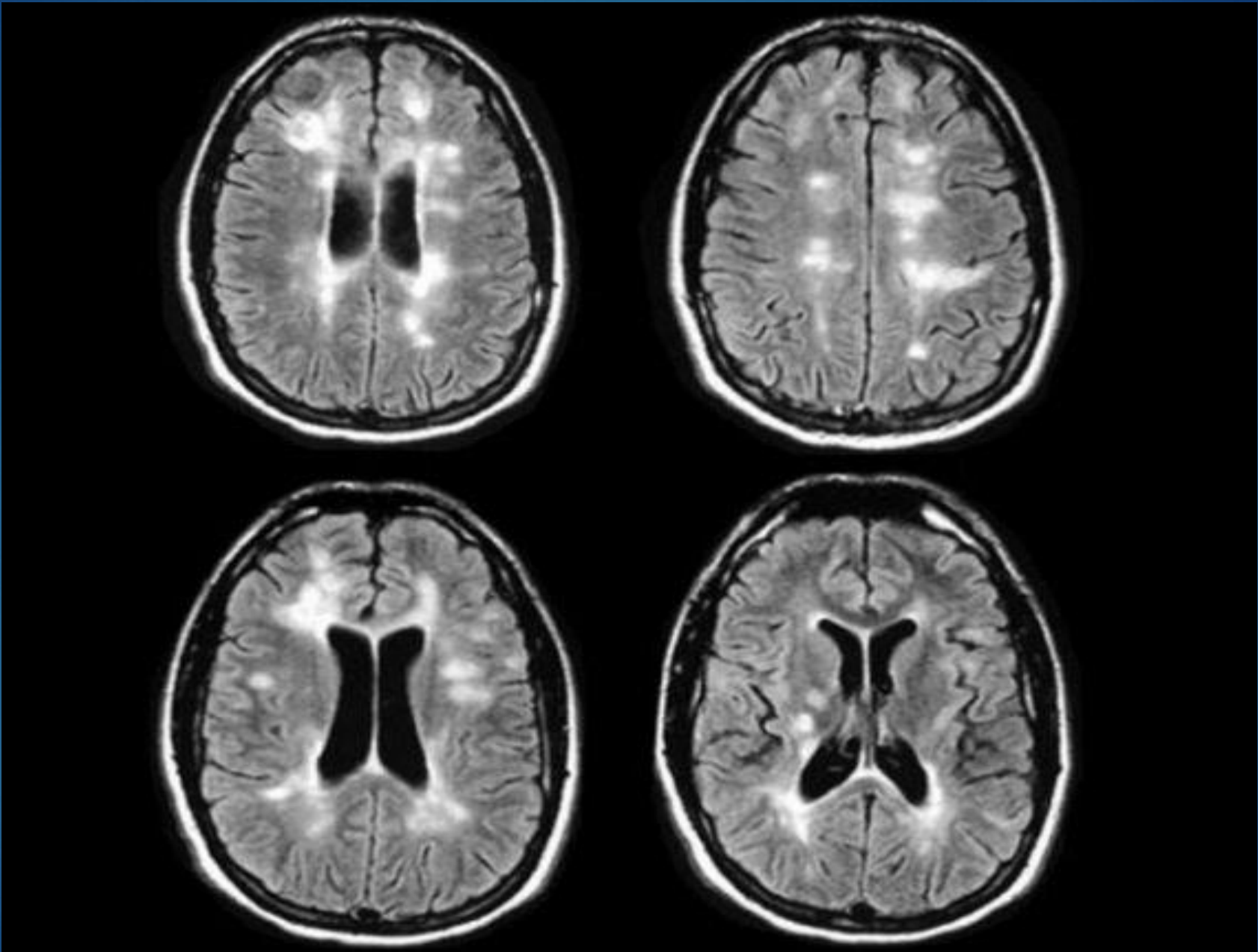
Gray Matter



اختلالات ماده سفید

▶ اکتسابی: فلج مغزی ، ...

▶ ارثی: اختلالات متابولیک، بیماری های نورونراتیو



▶ دختر سه ساله به علت مراجعه اختلال رفتاری و علایم مشابه اوتیسم از ۶ ماه قبل مراجعه کرده است. **موهای روشن** در معاینه جلب توجه میکند.

▶ پسر دو ساله با شکایت بروز حرکات تکراری و اختلال ارتباط چشمی از چند ماه قبل مورد بررسی قرار میگیرد. در **معاینه ی پوستی لکه های متعدد هیپوپیگمانته** دیده میشود. والدین در مورد احتمال وجود بیماری اوتیسم نگران هستند.

۱. ارجاع به روانپزشک اطفال

۲. ارجاع به روانشناس کودک

۳. ارجاع به نورولوژیست اطفال

REGRESSION

پسرفت تکاملی

Fine motor

Growth motor

Social

language

علل ارگانیک؟

موهای مجعد ، کم پشت، شکننده، الوپسی

میکروسفالی، ماکروسفالی

ظاهر خشن و هیپاتومگالی؟ موکوپلی ساکاریدوز

کار دیومگالی؟؟ بیماری ذخیره ای گلیکوژن

لکه های هیپو پیگمانته یا هیپر پیگمانته؟؟ بیماری های نوروکوتانئوس

تشنج؟ حملات افتادن سر، پرش غیر عادی اندام

رگرشن، اوتیسم، اختلال رفتاری حاد بدون علت مشخص

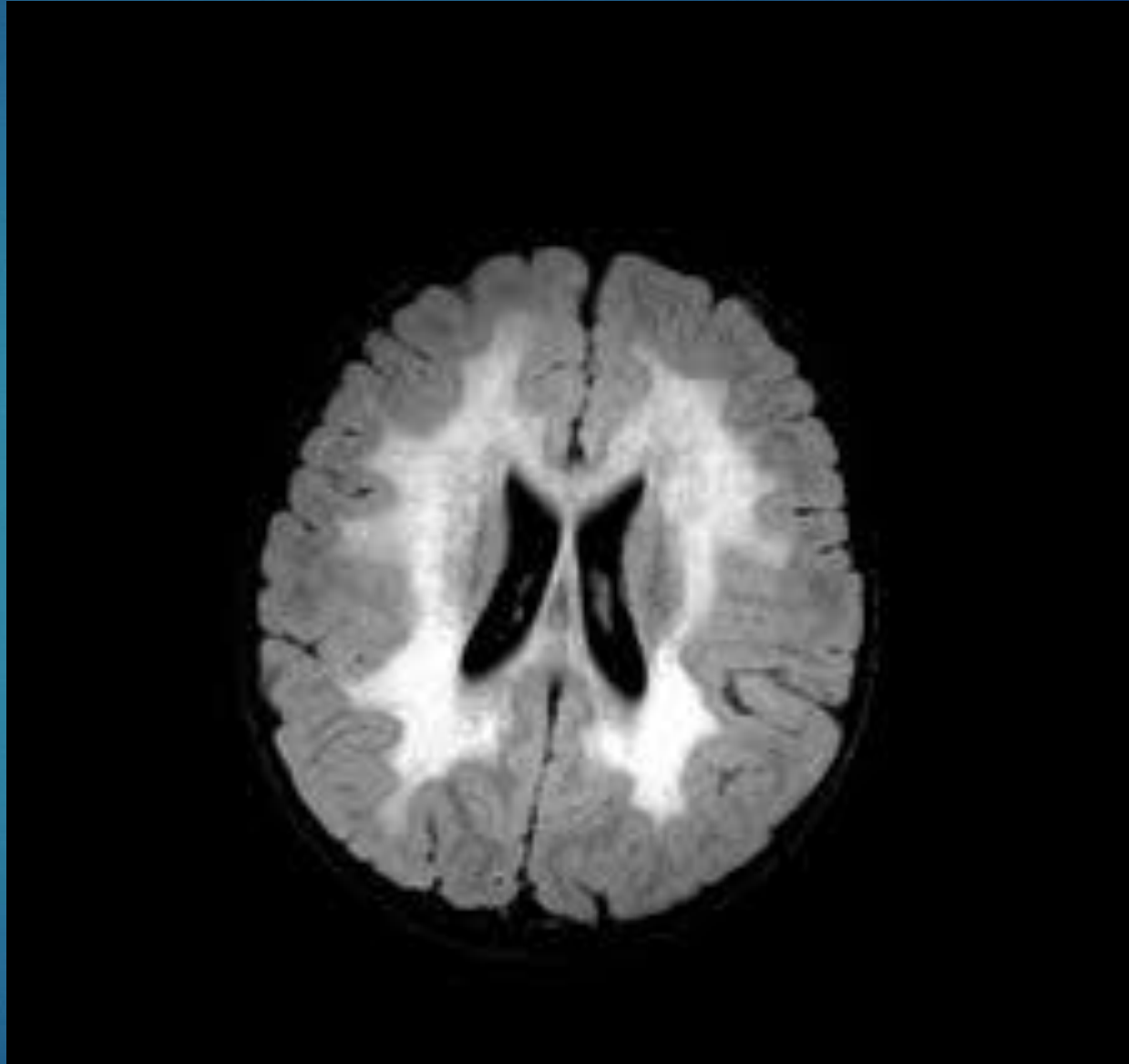
بیماری زمینه ای متابولیک یا ژنتیک؟

تصویر برداری مغزی

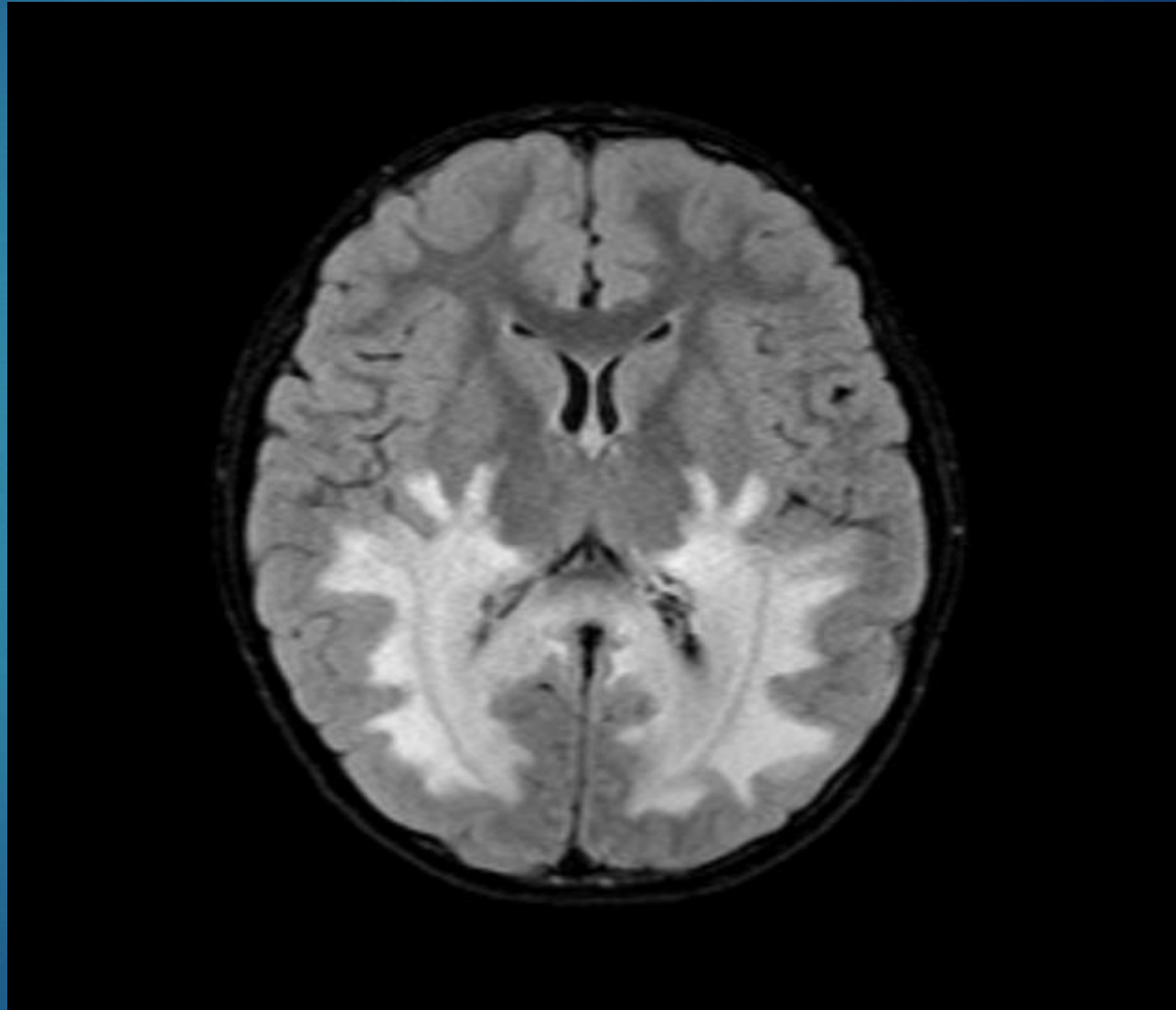
نوار مغز

تستهای متابولیک و ژنتیک

MLD

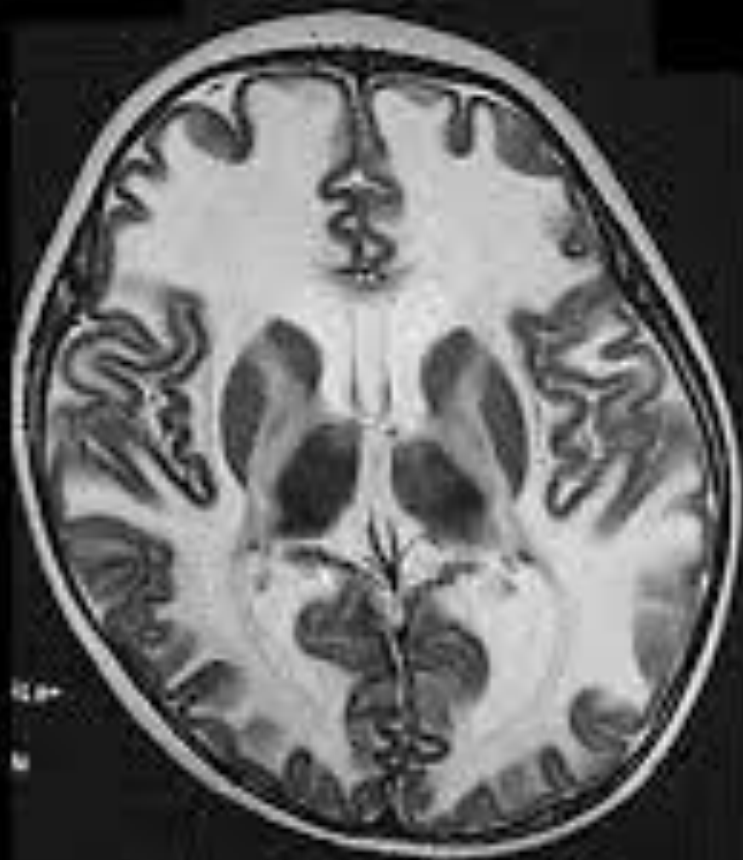

ALD

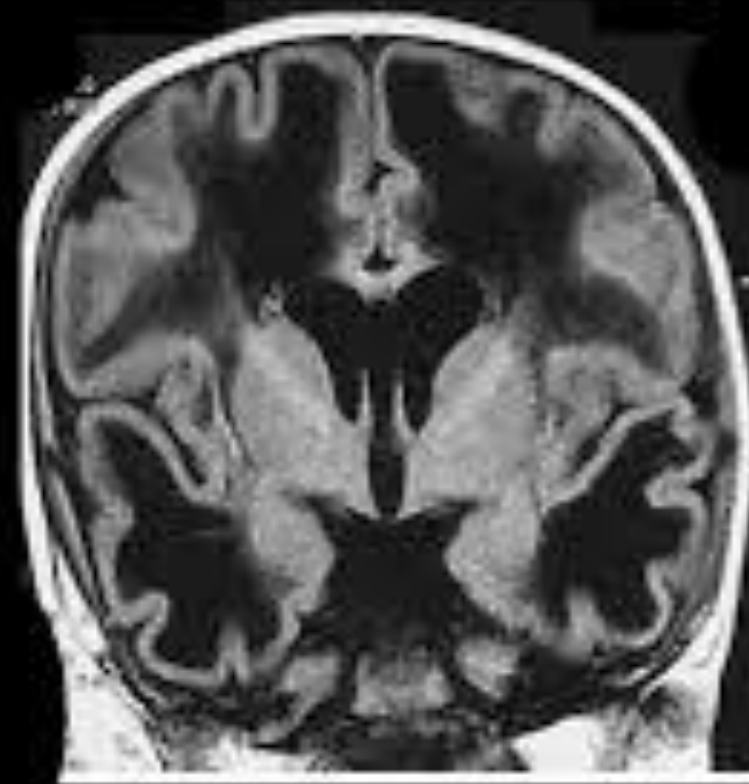

VWM

Leukoencephalopathy with vanishing white matter (VWM)



T2 強調



FLAIR



مشاوره با نورولوژیست در موارد آتیپیک اوتیسم و اختلال تکامل ارتباط اجتماعی:

شدت علایم روانپزشکی

علایم همراه : اختلال راه رفتن، تشنج و اختلال بینایی، ناشنوایی، هر گونه معاینه ی فیزیکی غیر طبیعی

